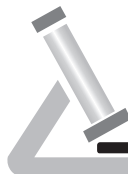

Untersuchungsauftrag für Mammagewebe



**Institut für Pathologie
Saarbrücken-Rastpfuhl**

Klinische, molekulare und Zyto-Pathologie

Dr. med. B. Bier MIAC
Priv. Doz. Dr. med. E. Eltze MIAC

Dr. med. C. Heinrich*
Prof. Dr. med. W. Püschel*
Dr. med. K. Welte*

*Angestellte Ärzte i.S.v. §32b Abs. II Ärzte-ZV

Krankenkasse bzw. Kostenträger		
Name, Vorname des Versicherten		geb. am
Kassen-Nr.	Versicherten-Nr.	Status
Vertragsarzt-Nr.	VK gültig bis	Datum

Barcode-Etikett (nur für Pathologie, Feld bitte freilassen)

Eingangsdatum.....

Anzahl der Probengefäße (bitte angeben!)

Vorbefunde (H-Nr.).....

Diagnose

.....

.....

Bitte unbedingt ankreuzen!

Ambulant	<input type="checkbox"/>	Kasse	<input type="checkbox"/>
Ambulante OP	<input type="checkbox"/>	Privat	<input type="checkbox"/>
Stationär	<input type="checkbox"/>		

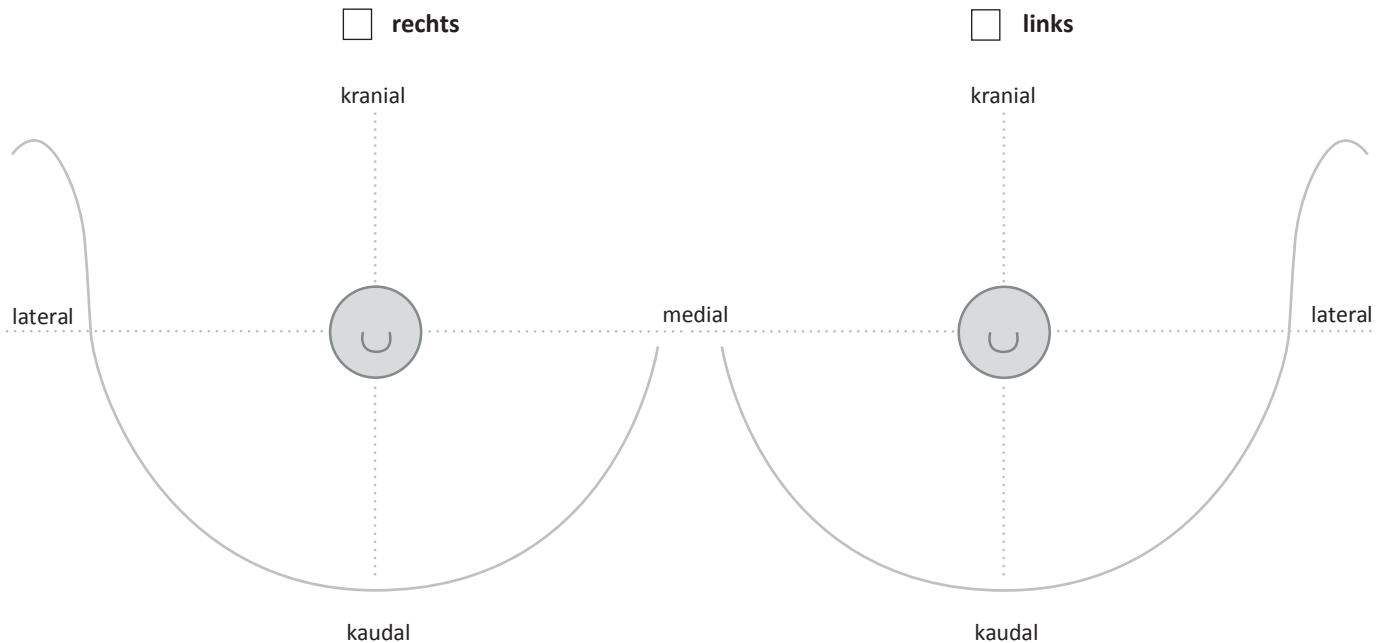
Materialannahme

Zuschneide-Ass.

Ausgabe

.....

Hauptpräparat (bitte einzeichnen!)



Fadenmarkierung

- 2x kurz = ventral
- 1x lang = peripher
- doppelt-lang = mamillär

Klammern

- [] = peripher
- [][] = mamillär

Stempel (Einsender)

Datum / Unterschrift (Einsender)

Weitere Angaben siehe Rückseite

Art der Probe

- Stanzzylinder / Lokalisation Anzahl
- Stanzzylinder / Lokalisation Anzahl
- Stanzzylinder / Lokalisation Anzahl
- Diagnostisches Exzizat
- Segmentresektat
- Mastektomie hautsparend subcutan
- Sentinel-LK / Anzahl

- Axilläres Lymphknotendissektat rechts links Level I Level II Level III
- Sonstige

Klinische Angaben

- Primär-Tumor Rezidiv Rezeptorbestimmung erwünscht

Klinik cT cN cM BI-RADS-Klassifikation

DCIS bekannt ja nein

Mikrokalk ja nein **Bei Mikrokalk Präparateradiogramm erforderlich!**

Herd solitär multifokal multizentrisch bilateral

Haut Ödem Rötung Ulceration

Neoadjuvante Therapie ja nein Tumor-Größe vor Therapie

Nachresektat (bitte auf Vorderseite einzeichnen)

Lokalisation Anzahl

Daten für Abrechnung (bitte nicht ausfüllen!)

Zuschnitt:

- aufwend. Zuschnitt
- Tusche
- Sägen
- Makrofoto
- Zellblock / Gerinnsel
- Schnellschnitt

Sonstige:

- Tel. Befunderörterung
- Tumorkonferenz

Mikroskopie:

- Materialien
- Stufen
- Histochemie
- Entkalkung
- Polarisation
- Morphometrie / Mitosen
- Vorsorge
- Zytologie
- Lymphknoten
- Sent. LK

Immunhistologie:

Molekularpathologie:

Stichwortartige Begründung für erhöhten Faktor: